

DOI: 10.33454/1728-1261-2024-1-43-46
УДК 616.832-007.43-089.82

Клинический случай лечения иглоножом компрессионной радикулопатии шейного отдела позвоночника

Е. С. Шигаев

ООО Медицинский центр «ОртоКлиника», Улан-Удэ, Россия

The clinical case of treatment of compression radiculopathy of the cervical spine with acupotomy

E. S. Shigayev

OrtoKlinika Medical Center LLC, Ulan-Ude, Russia

ИНФОРМАЦИЯ ОБ АВТОРЕ:

Е. С. Шигаев – ORCID: 0009-0004-0184-7454; e-mail: shigaev72@mail.ru

INFORMATION ABOUT THE AUTHOR:

E. S. Shigayev – ORCID: 0009-0004-0184-7454; e-mail: shigaev72@mail.ru

Резюме

В статье на примере конкретного клинического случая – компрессионной радикулопатии корешков спинного мозга шейного отдела позвоночника – анализируются причины и распространенность данного заболевания, общепринятая тактика амбулаторного лечения и его результаты, патофизиологическое обоснование применения новых нетрадиционных способов лечения этой сложной патологии, таких как иглонож (acupotomy).

Ключевые слова: шейный остеохондроз, грыжа межпозвонокового диска, нейропатическая боль, цервикалгия, компрессионная радикулопатия, иглонож

Abstract

On the example of a specific clinical case – compression radiculopathy of the spinal cord roots of the cervical spine, the causes and prevalence of this disease, the generally accepted tactics of outpatient treatment and its results, the pathophysiological substantiation of the use of new, non-traditional methods for the treatment of this pathology, such as acupotomy have been analyzed in the article.

Keywords: cervical osteochondrosis, hernia of the intervertebral disc, neuropathic pain, cervicalgia, compression radiculopathy, acupotomy

Введение

Компрессионные поражения корешков спинного мозга на уровне шейного отдела позвоночника и вызываемые ими боли и нарушения функции верхних конечностей являются достаточно распространенной проблемой и среди вертеброгенных болевых синдромов занимают от 11 до 23 % [1, 2, 3]. В патогенезе данного заболевания существенную роль играют как профессиональные факторы и травмы, так и нарушения миофасциального баланса, вызванные врожденными и приобретенными деформациями скелета [4, 5]. Особую группу пациентов, требующих эффективного лечения, составляют лица, профессионально связанные с управлением потенциально опасными техническими средствами (водители большегрузных авто-

мобилей, крановщики, операторы АЭС, летчики и др.). К сожалению, общепринятые методы лечения (мануальная терапия, физиотерапия, лечебная физкультура, медикаментозная терапия, направленная на купирование мышечного спазма, улучшение функции периферической нервной системы и многое другое) не всегда обеспечивают положительный длительный эффект от лечения, что в отдельных случаях приводит к продолжительной нетрудоспособности или к смене профессии, что заставляет врачебное сообщество искать новые, более эффективные и безопасные методы лечения. Одним из таких методов является иглонож, изобретенный в КНР в 1976 году [6, 7] и получивший признание не только на родине, но и более чем в 40 странах мира (рис. 1).

В основе данного метода лежит китайская теория «закрытых операций», позволяющая без разрезов тканей производить точечное рассечение глуболежащих фиброзно-измененных тканей с целью улучшения кровоснабжения, декомпрессии, устранения спазма и боли, улучшения подвижности тканей и функции пораженных подвижных сегментов (суставов, фасций, мышц и т.д.). Метод достаточно прост в изучении при знании топографической анатомии, безопасен и послужит хорошим подспорьем в лечении различных заболеваний опорно-двигательного аппарата, периферической нервной системы для врачей различных специальностей, зачастую позволяя избежать сложных и дорогостоящих операций.

Цель исследования

На примере конкретного пациента проанализировать причины компрессионной вертеброгенной шейной радикулопатии с подробным описанием клинической картины и результатов инструментальных методов исследования, дать сравнительную оценку эффективности общепринятых методов лечения этой патологии и ознакомить врачей соответствующих специальностей с методикой декомпрессии корешков спинного мозга с помощью иглоножа как наиболее эффективного и безопасного метода лечения столь сложной патологии.

Описание клинического случая

Больной А., 42 лет, водитель большегрузного междугородного транспорта, во время движения по трассе почувствовал резкую боль в шее с иррадиацией в правую руку, онемение и невозможность активных движений в правой верхней конечности, был вынужден активизировать аварийную кнопку (медицинскую помощь на трассе). По приезде домой 19.07.2022 года обратился в ГП № 2 г. Улан-Удэ, где после

осмотра участковым терапевтом был поставлен диагноз «М42.9 Остеохондроз позвоночника неуточненный», назначено обследование и лечение, открыт больничный лист. Обследование: ОАК, ОАМ, биохимический анализ крови, рентгенография ШОП в 2 проекциях, ЭКГ, ведение дневника АД, копрограмма. Лечение: диета № 10, капотен 25 мг, эналаприл 10 мг + бисопролол (конкор 5 мг) 1 таблетка утром, мелоксикам 15 мг в/м № 5-7, мидокалм 100 мг в/м № 5-8, ДДТ с новокаином № 5 на ШОП, аппликатор Кузнецова. В процессе лечения добавлены электрофорез с димексидом на ШОП № 5-8, актовегин 5,0 в/в струйно № 5, таблетки 200 мг 3 раза в день, направлен к неврологу. Добавлено: ЛФК, пентоксифилин (трента) 100 мг 3 раза в день 1 месяц, нейромидин (аксамон) 20 мг по 1 таблетке 3 раза в день 1 месяц, габапентин 300 мг по 1 капсуле на ночь до 2 месяцев. На протяжении лечения состояние больного без улучшения, боли приняты стойкий круглосуточный характер, нарушился сон, онемение и нарушение функции правой верхней конечности прогрессировали. Срок временной нетрудоспособности по больничному листу до процедуры иглоножа составил 61 день.

30.08.2022 года по совету знакомых обратился в МЦ «ОртоКлиника», где был осмотрен врачом-ортопедом, поставлен предварительный диагноз: «Шейный остеохондроз? Радикулоневрит? Болевой синдром (ВАШ 6-9). Двустороннее комбинированное плоскостопие 3-й степени», назначено индивидуальное ортезирование стоп, МРТ ШОП, электронейромиография (ЭНМГ) верхних конечностей.

По данным МРТ ШОП от 31.08.2022 года – грыжа диска С5–С6, признаки спондилеза С5, С6 (рис. 2, 3).

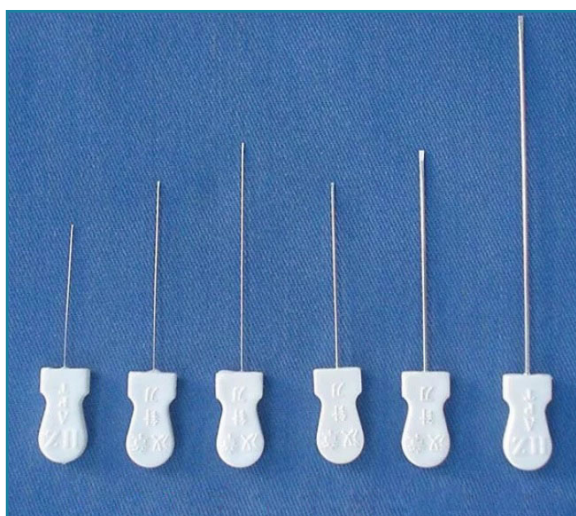


Рис. 1. Внешний вид традиционного иглоножа

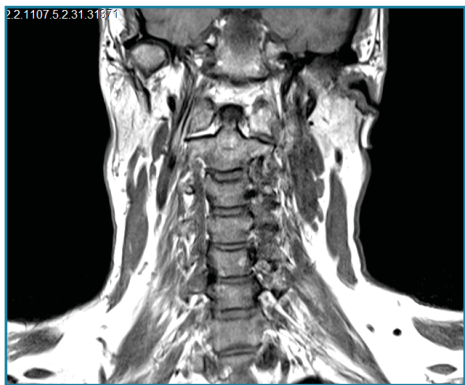


Рис. 2. МРТ шейного отдела позвоночника пациента А. (front)

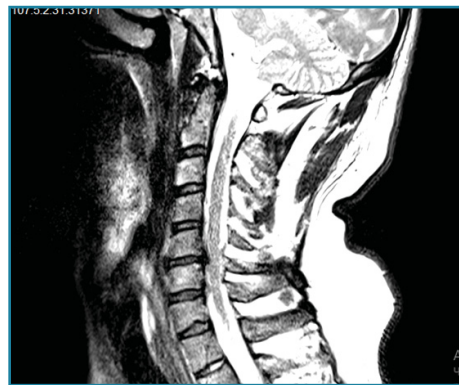


Рис. 3. МРТ шейного отдела позвоночника пациента С. (sagit)

Заключение

ЭНМГ верхних конечностей от 09.09.2022 года: признаки поражения шейных корешков (радикулопатии): передних (двигательных) на уровне С5–С6 справа (умеренные изменения), С6–С7 справа (умеренные изменения), слева (легкие изменения). Признаки легких аксональных изменений надлопаточного нерва справа, признаки формирующегося кубитального туннельного синдрома левого локтевого нерва, начальные сенсорные изменения правого срединного нерва (СРВ на нижней границе нормы).

После дообследования 19.09.2022 года под местной анестезией новокаином 0,5 % 40 мл в асептических условиях проведен сеанс иглоножа в шейный отдел позвоночника с целью декомпрессии корешков спинного мозга на уровнях С3–С7, с последующей иммобилизацией ШОП воротником Шанца в течение 2 недель. После первого сеанса иглоножа значительно снизились симптомы цервикалгии, уровень болевого синдрома снизился до 3–5 по ВАШ, частично восстановилась функция правой верхней конечности, нормализовался сон. После второго сеанса иглоножа 21.10.2022 года исчезла боль в шее (ВАШ 0), в значительной мере восстановились движения в правом плечевом и локтевом суставах, появилась удерживающая бытовые предметы сила в правой кисти, остались лишь периодические ощущения мурашек в пальцах правой кисти.

На контрольной ЭНМГ верхних конечностей после первого сеанса (через 23 дня) от 12.10.2022 года отмечается положительная динамика, выраженная в «улучшении М-ответа с правого подкрыльцового нерва, уменьшении тахеодисперсии». Полноценное восстановление функции правой верхней конечности на фоне АФК, позволившее больному вернуться к труду, наступило в течение 1,5 месяца по-

сле последнего сеанса иглоножа. Общий срок временной нетрудоспособности составил 118 дней. До настоящего времени пациент работает, рецидивов заболевания не было, жалоб не предъявляет. По данным ЭНМГ верхних конечностей от 16.02.2024 года: признаки поражения шейных корешков (радикулопатии): передних (двигательных) на уровне С5–С6 (легкие изменения), С6–С8 с двух сторон (легкие изменения). Параметры моторных и сенсорных ответов с нервов верхних конечностей в пределах нормы.

Таким образом, технология иглоножа, позволяющая в короткие сроки произвести в амбулаторных условиях декомпрессию корешков спинного мозга, является существенной альтернативой традиционным методам лечения такого сложного заболевания, как компрессионная радикулопатия не только шейного, но и других отделов позвоночника с очень хорошим клиническим результатом. Как уже было сказано выше, метод прост в изучении и достаточно безопасен для пациента, имеет минимум противопоказаний (опухолевые и инфекционные процессы в зоне планируемого воздействия, нарушения свертываемости крови или прием антикоагулянтов, нестабильная гемодинамика), дает быстрый и долгосрочный клинический эффект, не требует стационарного и дорогостоящего лечения, но требует от врача хорошего знания топографической анатомии, правил асептики и антисептики, твердой руки и желания учиться новым методам лечения.

Стоит также обратить внимание врачебного сообщества на комплексный подход в диагностике и лечении подобных заболеваний, поскольку понимание патогенеза большинства из них доступно врачам многих смежных специальностей. К примеру, как в приведенном клиническом случае, – выраженное плоскостопие, часто игнорируемое специалистами

при осмотрах пациентов, является причиной и пусковым механизмом заболеваний позвоночника из-за нарушения амортизационной, или «рессорной», функции стоп, что приводит к кратному увеличению ежедневной ударной нагрузки на позвоночник при ходьбе. Немаловажно при этом не забывать про поддержание равновесия тела здоровыми стопами и отсутствие этой функции плоскими стопами, что приводит к поиску равновесия корпусом с постоянным напряжением мышц позвоночника и их хроническому спазму и дисбалансу. Поэтому коррекция плоскостопия индивидуальными стельками в большинстве случаев вертеброгенных болевых синдромов является базовым элементом лечения, без кото-

рого лечение этой патологии малоэффективно и недолговременно. Врожденные и приобретенные деформации скелета (перекосы таза из-за разной длины нижних конечностей, сколиозы и пр.) должны быть также выявлены и по возможности компенсированы для достижения долгосрочного клинического эффекта от лечения. Слабый мышечный каркас позвоночника приводит к нестабильности позвонков, дегенерации суставов позвоночника и, как следствие, к вертеброгенным проблемам. И только преемственность и координация действий между врачами различных специальностей (неврологов, ортопедов, реабилитологов, кинезотерапевтов и пр.) может давать хорошие стойкие результаты лечения.

ЛИТЕРАТУРА/REFERENCES

1. Попелянский Я. Ю., Штульман Д. Р. Боли в шее, спине и конечностях // *Болезни нервной системы* / под ред. Н. Н. Яхно, Д. Р. Штульман. М. : Медицина, 2001. С. 293–316.
Popeliansky YaYu, Stulman DR. Neck pain, back pain and limb pain. Diseases of the nervous system. Edited by Yakhno NN, Stulman DR. M. : Meditsina, 2001. (In Russ.).
2. Левин О. С. Диагностика и лечение боли в шее и верхних конечностях // *Рус. мед. журн.* 2006. № 9. С. 713–719.
Levin OS. Diagnosis and treatment of neck pain and upper limbs pain. Russkij Meditsinskij Zhurnal. 2006;9:713–719. (In Russ.).
3. Матхаликов Р. А. Боль в шее // *Рус. мед. журн.* 2007. № 10. С. 837.
Matkhalikov RA. Neck pain. Russkij Meditsinskij Zhurnal. 2007;10:837. (In Russ.).
4. Попелянский Я. Ю. Ортопедическая неврология (вертеброневрология): рук. для врачей. Казань : МЕДпресс-информ, 1997.
Popeliansky JaYu. Orthopedic neurology (vertebroneurology): guidelines for medical doctors. Kazan: MEDpress-Inform, 1997. (In Russ.).
5. Polston D. W. Cervical Radiculopathy // *Neurologic Clinics.* 2007. Vol. 25. P. 373–385.
6. 实用针刀术 / 陈关富□赖志刚 *Shiyong zhendaoshu = practical acupotomy. Chan Guanfu, Lai Zhigang. 2nd ed. Chengdu: Sichuan Scientific and Technical Publishing House, 2004. 156 p. (In Chinese).*
7. Пат. RU 184654 U1, МПК А61В 17/56. Иглонож / Шигаев Е. С., Ахтямов И. Ф. заявл. 06.04.18; опубл. 02.11.18, бюл. № 5. Пат. RU 184654 U1, IPC А61В 17/56. Acupotomy / Shigayev ES, Akhtyamov IF. Applied 06.04.18; Publ. 11/02/18, Bul. No. 5. (In Russ.).